

## La Désorbitation d'un œil.

Ceci est un document de suivi.  
Il ne dispense pas d'un rendez-vous vétérinaire si vous observez les « mêmes »  
symptômes chez votre animal.

Geysers, né 19 avril 2011. Faits du 3 mai 2012 – âge 1an et 14jours.

Toutes les informations suivantes sont à caractère personnel. Le contenu photographique des documents annexes peut être choquant. Âmes sensibles s'abstenir après la page 3.

### 1. Les faits observés :

Ce Jeudi 5 mai 2012, à 15h, Geysers a été retrouvé dans sa cage dans un état normal avec un œil hors de son orbite. Le rendez-vous vétérinaire a été pris pour 16h30. On observe de plus près la plaie. L'œil est entouré d'une couche noire : Sang séché/nécrose ? Une odeur pestilentielle sort de cette œil, du pue vert sort doucement de dessous l'œil.

**Etat normal** : Calme, Pas en panique, Joueur et curieux. Pas l'impression qu'il souffre. Il a été très gentil chez la véto, Pas d'hypothermie.

### 2. Chez le vétérinaire :

Première visite : 5 mai 2012 – 16h30.

Diagnostic réservé. L'œil est mort. Une énucléation d'urgence est préconisée. Ma vétérinaire n'a pas le matériel de micro chirurgie/ pas de matériel à anesthésie gazeuse, mais attendre plus longtemps pour intervenir est beaucoup trop risqué. L'animal est en forme, on décide tout de même de lancée l'intervention pour le soir même, avec anesthésie générale.

**Enucléation** : L'énucléation est un terme médical pour désigner l'acte de retirer un œil.

Sortie d'intervention 18h20 :

L'intervention s'est passée sans accro, Le réveil est plus critique. On attend.

### 3. Les causes possibles

1/ Bagarres entre rats. Blessure dans l'oeil (coups de dents /griffes) entraînant infection, ici cela semble être le cas.

PS : Après intervention c'est cette causes ci qui semble la plus plausible

2/ Abcès poussant l'oeil hors de son orbite.

#### **4. Traitement :**

**Evidement il faut tout d'abord courrir chez le véto .**

**Ici, ce qui a été préconisé :**

- Enucléation immédiate.**
- Traitement médicamenteux :**
- Soins locaux :**

#### **5. Les coûts :**

**-Enucléation Nacs :**

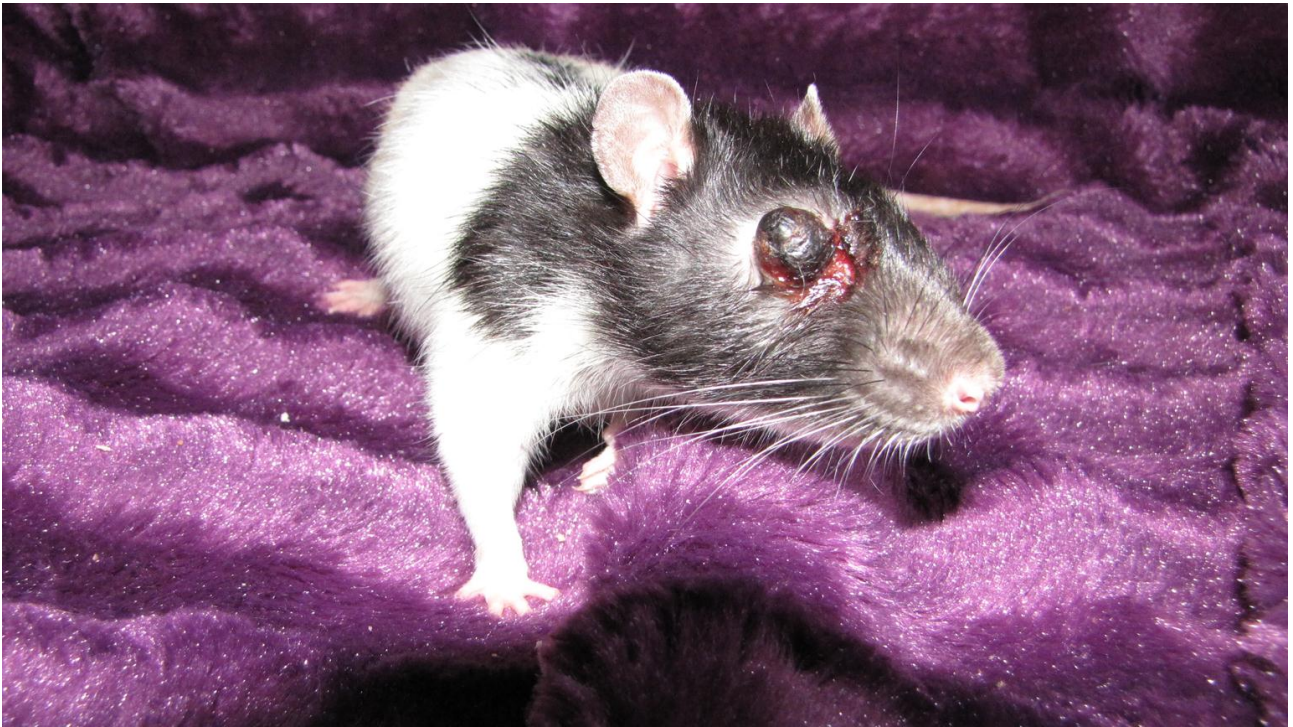
**- Consultation :**

---

**ANNEXES :**

---

**Observation du 3 mai 2012**



**œil exorbité entouré de sang séché et nécrose possible, infection (pue et odeur notables) sous l'œil**

